Röntgen-Institut der Universität Basel (Prof. *M. Lüdin*).

Die Gastro-Jejuno-Kolonfistel nach Gastroenterostomie unter besonderer Berücksichtigung der Röntgendiagnose

---

Inaugural-Dissertation

zur

Erlangung der Doktorwürde

der

Hohen Medizinischen Fakultät

der

Universität Basel

vorgelegt von

JOSEPH RINER, med. prakt.
Zeihen, Aargau

BASEL 1933
Druck von Benno Schwabe & Co.

Röntgen-Institut der Universität Basel (Prof. *M. Lüdin*).

Die Gastro-Jejuno-Kolonfistel nach Gastroenterostomie unter besonderer Berücksichtigung der Röntgendiagnose

Inaugural-Dissertation
zur
Erlangung der Doktorwürde
der
Hohen Medizinischen Fakultät
der
Universität Basel
vorgelegt von

JOSEPH RINER, med. prakt.
Zeihen, Aargau

BASEL 1933
Druck von Benno Schwabe & Co.

Von der medizinischen Fakultät Basel genehmigt
auf Antrag von Prof. *M. Lüdin*
Tag der Promotion: 8. Oktober 1932

R. UNIV.
BIBLIOTHEEK
LEIDEN

Sonderabdruck aus der Schweizerischen Medizinischen Wochenschrift, 63. Jahrgang 1933, Nr. 10, Seite 232.

Um das Entstehen der seltenen Gastro-Jejuno-Kolonfistel (G.-J.-K.-Fistel) erklären zu können, möchte ich vorerst kurz auf das sog. postoperative Ulcus pepticum jejuni eingehen. Den ersten Fall hierüber hat *Berg* im Jahre 1897 veröffentlicht und seither wurde diesem Krankheitsbild immer wachsendes Interesse zugewandt.

v. Bergmann sagt: „Das Ulcus pepticum jejuni ist ein rein chirurgisches Erzeugnis, das nur dann entsteht, wenn die Magensäure mit dem Jejunum in Berührung kommt, einem Darmteil, der sonst niemals von saurem Magensaft benetzt wird. Für das Jejunum ist die Magensäure wirklich etwas Pathologisches. Legt man nun eine Gastroenterostomie an und durchschneidet den Pylorus (unilaterale Pylorusausschaltung nach *v. Eiselberg*) so entsteht besonders häufig (in ca. 10% der Fälle) das Ulcus pepticum jejuni, denn die ganze Chymusmasse und hinterher noch das reine Sekret drängt sich durch die neue Oeffnung. — Aber auch die einfache Gastroenterostomie und alle ihre Modifikationen ohne die obige Pylorusausschaltung haben noch in 5—7% das Ulcus pepticum jejuni zur Folge.“ Heute wird deren Zahl jedoch nur noch auf 2—3% geschätzt.

Ob der Reiz zur Säureproduktion in der proximalen Magenpartie durch Sekretine, durch die Pylorusdrüsen selbst oder auf reflektorischem Wege geschieht, wissen wir noch nicht mit Sicherheit. Tatsache aber ist, daß mit der Entfernung der distalen Magenpartie einschließlich des Pylorus die chemische Phase der Säuresekretion aufhört (*Kelling, Schmidt, Zweig* u. a. Autoren) und daß ein so resezierter Magen kaum mehr Säure produziert.

„Auf Grund dieser Erkenntnis (sagt *G. v. Bergmann*), an deren genereller Bedeutung einzelne Ausnahmen keinen Abbruch tun, scheint mir zum ersten Male eine Methodik gegeben, die man im Sinne unserer Deduktion als eine wirklich kausale Therapie ansprechen darf. Sie kommt nahe, und das muß ich als das einzig Entscheidende ansehen der oben gegebenen Idealforderung; denn bei großer Resektion, wenn die Ulkusbeseitigung durch sie möglich ist, wird der Entstehung neuer Ulzerationen durch die Säurebeseitigung vorgebeugt, und wenn die End- zu Endvereinigung zwischen Magen und Duodenum möglich war (*Billroth I*), kommt es auch nicht, oder so gut wie nie, zu diesem gefürchteten Ulcus pepticum jejuni.“

Obwohl diese Säuretheorie heute nicht mehr als die einzige und unumstößliche Ursache zur Bildung des Ulcus p. j. angesehen wird, behauptet *Hertel* doch, daß dessen Zunahme in den letzten Jahren hauptsächlich dem Mißbrauch der G. E. zuzuschreiben sei. Ohne Wirkungsweise und Komplikationen dieser Operationsmethode genau zu kennen, werde sie auch bei nicht einwandfrei bestätigter Diagnose ausgeführt, zumal der Eingriff angenehm und technisch leicht ausführbar sei. Auch *v. Haberer* läßt die G. E. nur dort als Notbehelf ausführen, wo die Idealoperation nach *Billroth* unmöglich ist, sei es, weil das Ulcus ventriculi zu nahe der Kardia sitzt oder die Loslösung des Duodenums technisch zu große Schwierigkeiten macht.

Wenn man nun die Statistiken durchgeht, sieht man, daß das Ulcus pepticum jejuni sich gewöhnlich innerhalb Jahresfrist nach einer angelegten G. E. bildet, zuweilen schon nach wenigen Monaten, selten erst viel später. In seinen Symptomen und seinem klinischen Verlauf gleicht es sehr dem Magengeschwür; zum Unterschied von diesem strahlen die Schmerzen gewöhnlich aber nicht in den Rücken oder in die linke Schulter aus, sondern sind mehr um die Anastomosenstelle herum lokalisiert.

Schon näher an die Diagnose dieses Krankheitsbildes herangerückt ist *Freud*, mittels der Duodenalsondenmethode. Bahnbrechend, sowohl hier wie bei der G.-J.-K.-Fistel, hat aber erst das Röntgenbild gewirkt. An Hand desselben hat uns *Palugyay* im Jahre 1923 folgende Symptome über das Ulcus pepticum jejuni zusammengestellt.

1. Ulkusnische.
2. Magen-Kolon, bezw. Magen-Jejunum-Kolonfistel.
3. Ulkusdivertikel.
4. Druckpunkt.
5. Verminderte oder aufgehobene Funktion der Gastroenterostomose.
6. Spastische Einziehung der Magenwand im Bereiche der Anastomose. (Spasmus löst sich auf Papaverin nicht.)
7. Mangelhafte Peristaltik des Jejunums im Bereiche der ersten Jejunumschlinge.
8. Fehlen der Plicae Kerkringii im Bereiche des abführenden Anastomosenschenkels.

Daß ein Durchbruch in die freie Bauchhöhle viel rascher erfolgt als bei einem Ulcus ventriculi, ist der Dünnheit der Darmwand zuzuschreiben.

Gehen wir einen Schritt weiter und fragen wir uns: wie entsteht nun aus einem solchen Ulcus pepticum jejuni eine Jejuno-Kolonfistel bezw. eine Gastro-Jejuno-Kolon-Fistel? Um diese Frage zu beantworten, müssen wir uns die Theorie über die Penetration eines Magengeschwüres in die benachbarten Organe vor Augen

halten. Diese besagt uns, daß im Bereiche der Ulkusgegend auf dem Serosaüberzug ein entzündliches fibrinöses Exsudat ausgeschwitzt werde, sich also eine Art Perigastritis bilde. Dieser Ueberzug stellt gleichsam eine Barriere gegen eine drohende Perforation in die freie Bauchhöhle dar.

Findet sich aber ein solcher fibrinöser Belag gegenüber einem Nachbarorgan, so kommt es langsam zu einer Verwachsung. Greift nun das Geschwür in seiner Tiefenwirkung weiter, so bildet dieses Nachbarorgan schließlich den Geschwürsgrund. Ist es ein Hohlraum, so entsteht auf diese Art allmählich eine Fistel. Ganz analoge Verhältnisse haben wir bei der Gastro-Jejuno-Kolonfistel. Auch hier bildet sich im Bereiche des Ulcus pepticum jejuni eine Art fibrinöse Perijejunitis. Liegt nun diesem Bezirke gerade eine Kolonpartie an, so sind die anatomischen Verhältnisse zu einer solchen Fistel gegeben. Zu deren Bildung braucht es nur noch ein Tiefergreifen des Geschwürs. Da wir durch die Gastroenterostomie zuvor schon eine direkte Verbindung des Magens mit dem Jejunum hatten, haben wir jetzt eine solche zwischen allen drei Organen, also unsere vorerwähnte *Gastro-Jejuno-Kolonfistel.*

Sie ist zu trennen von der viel häufigeren Magen-Kolonfistel (*Pratt* gibt aus dem Jahre 1923 allein schon 127 Fälle an) oder den sehr seltenen Magen-Duodenum-Kolonfisteln. Auch der eine Fall von *Kaufmann* und die drei Fälle von *Balizeaux* sind nicht hieher zu zählen, denn bei diesen handelt es sich um zwei getrennte Fisteln, die eine vom Magen in das Kolon und die andere vom Jejunum in das Kolon. Zwischen Jejunum und Magen war keine Verbindung mehr. Die Gastroenterostomieöffnung hatte sich vollkommen geschlossen. Der Verschluß kann erfolgen durch submuköses Hämatom, durch reaktive Verklebung oder durch Schwellung. Die Sektion des Falles von *Kaufmann* hat sogar ergeben, daß die zur Anastomosenbildung benützte Jejunumschlinge vollständig von der Magenwand losgelöst war. Bei andern Fällen ist die Oeffnung nur stark verkleinert.

Immer und immer wieder haben sich Abarten obiger Natur unter dem Titel der G.-J.-K.-Fistel eingeschlichen. Andererseits finden wir aber auch Beispiele dieser zweifachen Fistel unter dem Titel der einfachen Gastro-Kolonfistel. Ich habe nun an Hand sämtlicher Röntgen-, Operations- und Sektionsberichte die einwandfreien Fälle einer G.-J.-K.-Fistel herausgesucht und bin mit den zuletzt beschriebenen Fällen von *Jansson* auf die Gesamtzahl von 40 gekommen.

Jansson selbst beschreibt drei neue Fälle unter dem Titel der einfachen Gastro-Kolonfistel. Bei genauerem Studium aber sehen wir, daß davon nur ein einziger Fall hieher gehört. Die übrigen zwei Fälle sind zur zweifachen Gastro-Jejuno-Kolonfistel zu zählen. In der obigen Zahl 40 sind auch die nachstehenden 4 Fälle des Röntgen-Institutes Basel inbegriffen.

Nach den Zusammenstellungen von *Curt Wittkowsky* in seiner Arbeit: „Zum Röntgenbild der Magen-Kolonfistel“ hat diese ihre Ursache der Häufigkeit nach:

1. in Karzinom,
2. in Ulcus ventriculi,
3. als Folge einer Gastroenterostomie,
4. in Abszessen der Peritonealhöhle,
5. in Tuberkulose,
6. in Lues,
7. am seltensten in kongenitaler oder traumatischer Fistelbildung.

Obwohl obige Ursachen auch zu einer Gastro-Jejuno-Kolon-Fistel führen können, entsteht diese doch meistens durch Perforation eines Ulcus pepticum jejuni nach Gastroenterostomie. So gibt *Kohlmann* an, daß seinen bis zum Januar 1925 in der gesamten Literatur zusammengestellten 13 Fällen nur 6 gegenüberstehen, die aus einem Karzinom hervorgingen.

Für den Chirurgen dürfte es vielleicht noch von besonderem Interesse sein zu vernehmen, daß die 40 von mir zusammengestellten Fälle von reinen G.-J.-K.-Fisteln aus der deutschen Literatur fast ausnahmslos nach Gastroenterostomia retrocolica posterior entstanden sind. Auch die vier neu hinzugekommenen Fälle des Basler Röntgen-Institutes bildeten sich im Anschluß an die nach dieser Methode ausgeführten Operation. Ob da die neugeschaffenen topographisch-anatomischen Verhältnisse zur Bildung dieser Fistel bessere sind, als bei der Gastroenterostomia retrocolica anterior, ließe sich noch genauer untersuchen. Eventuell könnte man so schon durch die bloße Art der Operation diesem Krankheitsbild etwas entgegensteuern.

Auch *Schönenberger* hat diese Eigenart beobachtet und glaubt wenigstens die Verwachsung der beiden Darmteile auf ein Minimum herabsetzen zu können, wenn er die Oeffnung für den Durchtritt der Dünndarmschlinge im Mesokolon möglichst klein mache und nahe seinem Ursprung wähle. Da bei späterer narbiger Schrumpfung auch die Länge des Mesokolons eine große Rolle spiele, soll man es dort durchsetzen, wo es recht lange sei. Ein Hochziehen des Kolons nach der G. E.-Stelle sei dadurch weniger möglich.

Nicht unbemerkt möchte ich lassen, daß, obwohl die Gastroenterostomie als Geschenk *Wölfler*'s schon seit dem Jahre 1881 in Anwendung kommt, unsere Fistel erst im Jahre 1905 entdeckt wurde. Es war *Kaufmann*, der als erster an Hand eines eigenen Falles durch den genialen Versuch mittels gefärbtem Lykopodiumsamen deren Nachweis erbrachte. Er führte die Samen nämlich rektal ein, um sie bald darauf wieder im ausgeheberten Mageninhalt mittels des Mikroskopes nachzuweisen. Umgekehrt wurden andererseits Kohlen- oder Mohnkörner, sowie gefärbte Flüssigkeiten per os gegeben, um sie kurz nachher wieder im Stuhle aufzufinden. Warum aber dieser Nachweis nicht immer gelang, wer-

den wir bei der Besprechung des Röntgenverfahrens noch sehen. Auch durch Luftinsufflation vom Rektum aus kann man bei einer solche Fistel sehen, wie sich bald darauf die Magenblase vergrößert. Letztere darf aber nicht mit einer Gasblase der Flexura coli lienalis verwechselt werden.

Stellen wir uns nun die rein klinischen Symptome dieser Magen-Jejunum-Kolonfistel aus all den beschriebenen und noch später zu beschreibenden vier neuen Fällen zusammen, so erhalten wir folgendes Bild:

1. Rasche, bis zur völligen Entkräftigung führende Abmagerung; stehenbleibende Hautfalten. Oft sogar Hungerödeme.
2. Häufige Durchfälle mit sehr schlecht verdauten Speiseresten. Oft auch mit starkem positivem Pepsin-, Salzsäure- und Fettnachweis. Der Stuhl kann dünnbreiig, schleimig oder schaumig sein.
3. Fäkulent riechender Geschmack im Munde. Uebelriechende Atemluft.
4. Aashaftes Aufstoßen, das bis zu regelrechtem Kotbrechen ohne Symptome eines Ileus führen kann.
5. Flüssige oder feste Fäkalmassen in der Magenspülflüssigkeit.
6. Magen-Darmschmerzen ohne bestimmte Lokalisation. Gelegentlich Druckempfindlichkeit in der Gegend der Anastomosenstelle. Oft aber auch gar keine Schmerzen.
7. Polyphagie und Polydipsie.
8. An Speisen werden Milch, Teigwaren und Süßigkeiten gewöhnlich schlecht vertragen.

Unter Zunahme dieser Symptome kann die Krankheit schon nach wenigen Wochen oder Monaten zum Tode führen. Nur selten kann sie sich ein bis zwei Jahre hin ausdehnen. Die Dauer hängt vor allem von der Größe der Oeffnung in das Kolon ab. Ist diese nur gering, so geht noch ein großer Teil der Nahrung durch das Jejunum und wird dort richtig ausgenützt. Es kommt so nur sehr langsam zur Abmagerung. „Mit einer spontanen Heilung", sagt *Kohlmann*, „darf nicht gerechnet werden. Nur unter sehr seltenen und glücklichen Umständen kann sich einmal durch Narbengewebe eine solche Fistel schließen".

Erstaunenserregend sind aber die Fälle nach glücklich überstandener Operation. Unter Zurückgehen sämtlicher Krankheitssymptome steigt das Körpergewicht der Patienten in wenigen Wochen oft bis zur Norm. Auch *Urrutia* sagt: „Eine interne Behandlung gibt es nicht. Werden die Patienten nicht rechtzeitig operiert, so enden sie gewöhnlich in ganz fataler Weise."

Die Art der Operation hängt nicht nur vom Operateur, sondern auch vom jeweiligen Fall ab. Die einen Chirurgen begnügen

sich mit dem bloßen Lösen der erkrankten Darmteile und nachherigem Schließen der Fistelöffnungen. Andere resezieren mehr oder weniger lange Darmstücke, bringen die Enden durch Naht wieder zusammen oder verschließen sie blind, um sie dann durch seitliche Anastomosen wieder wegsam zu machen. Oft wird sogar die G. E. erneut und zur Verhütung einer weiteren Fistel eine G. E. antecolica anterior angelegt. Bei stark heruntergekommenen Patienten wird auch zweizeitiges Arbeiten empfohlen, wobei man sich in der ersten Sitzung mit dem bloßen Lösen der betroffenen Darmabschnitte und Schließen der fistulierten Oeffnungen begnügt. Erst wenn es dann der gebesserte Allgemeinzustand des Patienten erlaubt, wird zu einer mehr radikalen Operation geschritten. Näheres siehe Operationsberichte von Fall 2, 3 und 4.

Damit aber die Patienten rechtzeitig zur Operation gelangen, muß ihre Krankheit auch rechtzeitig erkannt werden. Die vielen Fehldiagnosen zeigen uns, daß dies nicht so einfach ist, wie aus den vorerwähnten klinischen Symptomen hervorgehen möchte. So haben *Strauß* und *Freud* 6 Fälle beschrieben, von denen 3 als Pankreasaffektion, Colitis ulcerosa und Enteritis eingeliefert wurden, andere Patienten wieder als Ileus mit oder ohne Peritonitis. Oft fehlen eben ein oder mehrere der genannten Symptome, ja sogar die Kardinalzeichen, wie häufige Diarrhöen oder Kotbrechen, können ganz fehlen. Dann bleibt uns nebst einer genauen Anamnese nur noch das Röntgenbild. Dieses zeigt uns, wie bei oraler Applikation der Bariumbrei direkt vom Magen bezw. von dem noch zu beschreibenden Schaltstück ins Kolon tritt und dort einen mehr distal gelegenen charakteristischen Schatten erzeugt.

Bei gleichzeitiger Füllung von Dünndarmpartien bleibt jedoch fast immer Kökum und Colon ascendens frei, ein weiterer Beweis, daß die Kontrastmasse im Transversum und Colon descendens einen abnormen Weg gefunden hat.

Umgekehrt füllt sich beim Barium-Einlauf direkt der Magen. Ein Rückfluten des Breies durch die G. E.-Stelle nach dem Dünndarm kann aber auch hier stattfinden und kleinere Schattenreste auf dem Röntgenbild sichtbar werden lassen.

Nicht immer aber sind die Verhältnisse so einfach, wie aus obiger Beschreibung hervorgehen möchte. Komplikationen von Seiten der G.-J.-K.-Fistel, sowie Unzulänglichkeiten im Röntgenverfahren haben den Röntgenologen bis vor wenigen Jahren noch viel Kopfzerbrechen verursacht. So kam es vor, daß man sich mit einem negativen röntgenologischen Resultate nach oraler Applikation des Bariumbreies begnügte und ein Kontroll-Röntgenbild nach Bariumeinlauf unterließ. Die Folge davon war, daß man sich erst bei der Sektion über das Vorhandensein der Fistel belehren

lassen mußte. Der Grund der Fehldiagnose lag entweder in einer stark verengten Fistelöffnung oder in einer ventilartigen Schleimhautfalte, die sich nur oralwärts öffnete. Weiter kann sich bei einer heftigen Sturzentleerung des Magens durch die G. E.-Stelle die hintere fisteltragende Kolonwand durch den vorbeiströmenden Brei so stark an ihre vordere Wand pressen, daß ein gleichzeitiger Eintritt in den Dickdarm unmöglich wird. Aus all diesen Gründen wird heute von den meisten Röntgenologen verlangt, daß in zweifelhaften Fällen eine Kontrollaufnahme nach Kontrasteinlauf erfolgt. Um aber den sonst schon stark heruntergekommenen Patienten die orale Applikation der Kontrastmasse zu ersparen, wird am Röntgenologischen Institut Basel jetzt primär schon dieses Verfahren angewendet. Auf diese Art umgehen wir die oben beschriebenen Folgen der Schleimhautfalte, sowie diejenigen der Sturzentleerung.

Jansson empfiehlt Hochlagerung des Beckens auf dem Trochoskop, weil dadurch der Druck des Barium-Breies auf die verengte Fistelöffnung erhöht und der Durchtritt erleichtert werde. Auch empfiehlt er mit der Irrigoskopie abzuwarten bis der per os gegebene Brei nach primärer Umgehung der Fistel das Colon transversum auf normalem Wege passiert habe. Diese Passage erfolge nach ca. 24 Stunden und so sei es möglich, daß die ventilartige Schleimhautfalte sich oralwärts öffne und ein sekundäres Füllen des vorher ganz entleerten Magens rückläufig stattfinde. In diesem Zeitabschnitt sei auch das sonst so oft vermißte Schaltstück in Form des abführenden Jejunumschenkels zwischen Magen und der Jejunum-Kolonfistel leichter zu sehen. Die Verhältnisse seien jetzt eben viel stabiler als kurz nach der Kontrast-Mahlzeit. *Jansson* legt daher auf diesen Zeitabschnitt speziellen Wert und schließt wenn möglich erst nachher einen Barium-Einlauf an.

In letzter Zeit wird an Stelle der serienweise angelegten Röntgenaufnahme die Durchleuchtung ausgeführt. Sie hat den Vorteil, daß man den ununterbrochenen Strom der Kontrastmasse durch die Fistel beobachten kann. Zur sicheren Diagnose des Schaltstückes ist sie sogar allein entscheidend, denn oft versperrt eine starke Kontraktion der Fistelöffnung dem Bariumbrei im Moment der Röntgenaufnahme den Durchtritt. Ja sogar das ventilartige Spiel der Schleimhautfalte will *Jansson* auf diese Art an einem Fall gesehen haben.

Um all das Erwähnte noch näher zu studieren, möchte ich nun die vier neuen Fälle des Röntgeninstitutes Basel folgen lassen.

Fall 1. M. E., 56 Jahre alt, wurde im Jahre 1914 wegen Pankreasaffektion bei chronischen Magenleiden auf die chirurgische Klinik der Universität Basel eingeliefert.[1]) Daselbst wurde die Diagnose auf Ulcus duodeni gestellt und sofort operiert. Die Operation bestand in querer Durchtrennung des Magens oberhalb des Pylorus. Beide Stümpfe wurden

[1]) Die Ueberlassung der Krankengeschichten und Sektionsberichte verdanke ich den Herren Prof. *Gerlach, Henschen, Rütimeyer* und *Staehelin.*

eingestülpt und übernäht. Anschließend erfolgte eine Gastroenterostomia retrocolica post. nach *Eiselberg*.

Zwischenanamnese: Die ersten Jahre nach der Operation fühlte sich Patient recht wohl, bedeutend besser als vorher. Appetit gut. Ertrug fast alle Speisen, vorausgesetzt, daß er den Magen damit nicht überlud. Kein Erbrechen, kein Druckgefühl und Schmerz. Stuhlgang regelmäßig. Stuhl braun und geformt. Beträchtliche Gewichtszunahme.

1921/22, also 7 Jahre nach der Operation, beginnende Gewichtsabnahme. Zeitweise Erbrechen, besonders nach großen Mahlzeiten. Diarrhöen 2—3 mal täglich.

Seit einem Jahr (Eintritt am 3. Juni 1924 auf die medizinische Klinik) allgemeine Schwäche, die sich derart steigerte, daß Patient seit einem halben Jahre kaum mehr gehen kann. Kein Geschmack mehr an den Speisen, widerliches Aufstoßen und Uebelkeitsempfinden im Munde. Seit 4 Monaten meist im Bett. Druckgefühl im Magen nur nach lebhafter Bewegung.

Status praesens: Schmächtiger, hochgradig abgemagerter Mann mit sehr schwacher Muskulatur und stehenbleibenden Hautfalten. Passive Bettlage. Lippen blaß, Zunge feucht und blaßrot.

Abdomen: unter dem Thoraxniveau. Nirgends Dämpfung oder Druckempfindlichkeit. Kein Tumor palpabel. Bauchdecken sehr dünn, Bauchdeckenreflexe beidseits schwach positiv.

Verlauf: 5. Juni 1924. Stuhl seifig, grau, breiig, mit zahlreichen größeren festen Brocken. Mikroskopisch massenhaft Neutralfett, Fettkalk, Bindegewebe und quergestreifte Muskelfasern, Pflanzenbestandteile und Stärke. Ergebnis des Magensaftes nach dem Probefrühstück:

Freie Salzsäure 6; Ges. Ac. 39.

Keine Sarzinen, keine Milchsäure, keine Milchsäurebazillen.

Am 6. und 11. Juni 1924 Anfertigung von Röntgenbildern, die eine typische Magenkolonfistel ergeben. (Siehe Beschreibung von Bild 1 und 2.)

12. Juni 1924 zur Operation geraten und auf die chirurgische Klinik verlegt.

12. Juni 1924 Auszug aus der Krankengeschichte der chirurgischen Abteilung:

„Die schon auf der medizinischen Klinik angefertigten Röntgenbilder ergeben eine typische Magen-Kolonfistel. Patient kommt aber in stark heruntergekommenem Zustand zu uns, sodaß zunächst an eine Operation nicht zu denken ist. Er soll zuerst aufgefüttert werden, was recht ordentlich gelingt. Sein Gewicht nimmt in 10 Tagen um 2 kg zu. Durch Bismut und Opium wird die Häufigkeit der Stühle etwas zurückgehalten. Nach dem Essen wird Patient flachgelegt und liegt vorzugsweise auf der rechten Seite, damit der Mageninhalt in der Hauptsache durch die Gastroenterostomiestelle den Magen verläßt.

Am 23. Juni 1924 erbricht der Patient plötzlich Stuhl, was er bisher nie getan hat und verfällt daraufhin ziemlich rasch. Am 24. Juni 1924 ißt Patient nichts mehr und reagiert auf nichts mehr. Am 25. Juni 1924 Exitus letalis unter Erscheinungen von Herzinsuffizienz.

Abschrift aus dem *Sektionsprotokoll* vom 25. Juni 1924 des pathologischen Institutes der Universität Basel (der Kürze halber gebe ich nur eine Abschrift aus dem Protokoll über den im Zusammenhang herausgenommenen Magen-Darmteil, der in Formol gelegt, erst später seziert wurde):

Nach Fixation des Magens mit der Gastroenterostomie wird das Präparat angeschnitten. Der Magen ist sehr weit. Die Schleimhaut zeigt

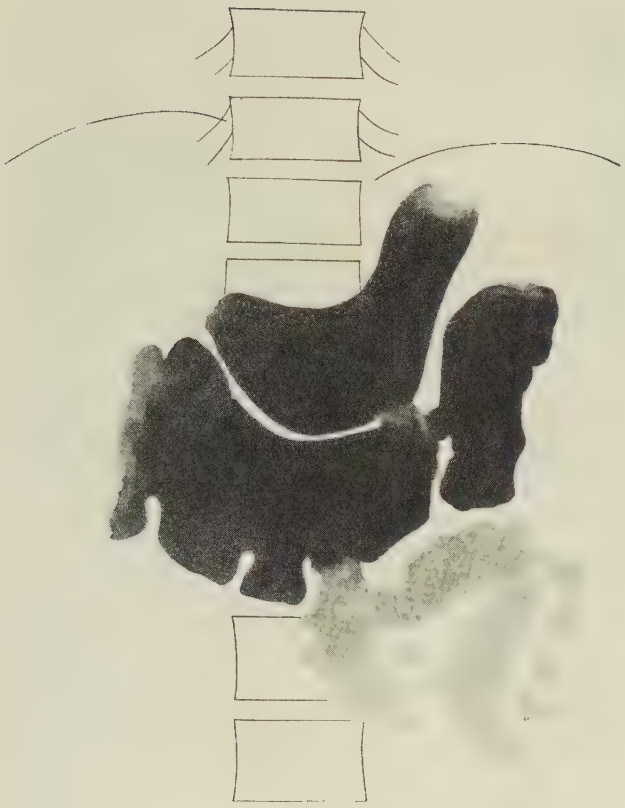

Abb. 1. Fall Nr. 1.
Aufnahme nach Einnahme der Kontrastmahlzeit, liegend.

in fixiertem Zustand zahlreiche braune Flecken. Im Bereich der kleinen Kurvatur sitzt eine große, für zwei Finger leicht passierbare Oeffnung, von der aus man leicht in das fest an den Magen verwachsene Colon transversum kommt. Durch dieselbe Magenöffnung, mehr nach hinten in direkter Verbindung mit dem Kolon, kommt man in die seinerzeit angelegte, unter dem Querkolon durchgezogene, an der hintern Magenwand befestigte Darmschlinge. Die Oeffnungen sind ganz rund und die Ränder glatt. Ein Durchbruch nach dem Peritoneum hat nicht stattgefunden. Der übrige Darm ist stark gebläht, ganz schlaff und schwap-

Abb. 2. Fall Nr. 1. Aufnahme nach Kontrasteinlauf.

pelnd. Er enthält reichlich klebrigen, kotigen Inhalt. Im Dickdarm finden sich reichlich wenig durchdaute Speisereste.

Zusammenfassende Sektionsdiagnose.

Frische eitrige Peritonitis (ohne Fibrin). Schwerer, wahrscheinlich chronischer und verschlimmerter paralytischer Ileus vom Dünn- und Dickdarm bei bimuköser Fistel zwischen Magen und Kolon im Bereich einer alten Gastroenterostomia retrocolica post. (nach Angabe 1914) Zeichen damals vorgenommener Resektion des Pylorus (wegen Ulkus) Verwachsungen der Operationsgegend mit der Bauchwand. — Starke

Kachexie. (Hungerzustand.) Hochstand des Zwerchfells, Kompression der Lungenunterlappen. Präsenile Atrophie.

Beschreibung der Röntgenbilder:

Abb. 1. Aufnahme vom 6. Juni 1924 nach Einnahme liegend. Magen in normaler Höhe. In der kardialen Partie eine kleine Luftblase. Das Transversum ist in seiner ganzen Ausdehnung stark gefüllt und läßt an seiner unteren konvexen Begrenzung 2 tiefe Einschnitte erkennen. Links von der Mittellinie sehen wir einen ca. 3 cm breiten Streifen unter dem Transversumschatten hervorziehen. Mit größter Wahrscheinlichkeit ist dies der abführende Jejunumschenkel, der von dort nach links unten in einige Dünndarmschleifen ausläuft. Der ganze übrige Teil des Dünndarmkonvolutes ist frei von Kontrastmasse.

Abb. 2. Aufnahme vom 11. Juni 1924 nach Bariumeinlauf. Das Colon transversum stark gefüllt, seine mittlere Partie zeigt eine deutliche spastische Einziehung. Links davon sind die Schatten des Querkolons und des Magens auf einer Strecke von ca. 5 cm ohne sichtbare Grenzen verbunden, im übrigen zeichnet sich dieser Darmteil gut ab vom Magen, welcher in seiner distalen Partie einen ebenso intensiven Schatten zeigt wie das Querkolon. Der proximale Abschnitt ist fast frei von Kontrastmasse und läßt eine große Luftblase sichtbar werden. Jejunumschlingen gut gefüllt.

Betrachten wir das Röntgenbild Abb. Nr. 1, so sehen wir, daß nach Bariummahlzeit außer dem Magen sich auch Querkolon, sowie einige Dünndarmschlingen gefüllt haben. Dies ist nur möglich, wenn vom Magen her eine direkte Verbindung zum Dickdarm besteht. Da bei Patient vor 10 Jahren eine Gastroenterostomia retrocolica post. angelegt wurde, müssen wir auch an eine Verwachsung des Querkolons mit dem abführenden Jejunumschenkel denken. Ein an dieser Stelle gebildetes Ulcus p. j. könnte dann ins Querkolon durchgebrochen sein und die gleichen röntgenologischen Symptome verursacht haben. Da uns Bild Nr. 1 diese Möglichkeit nicht ganz klar vor Augen zu führen vermochte, wurde noch ein solches nach Bariumeinlauf angefertigt. Auch hier sehen wir, wie die Kontrastmasse vom Colon descendens via Colon transversum direkt in den Magen übergeht, unter Umgehung des Dünndarmkonvolutes. An der Diagnose Magen-Kolonfistel konnte jetzt nicht mehr gezweifelt werden. Der Grund, warum wir die Durchtrittsstelle auf keinem dieser Bilder zu sehen bekommen, liegt in der Art der Verwachsung dieser beiden Organe. Wir lesen nämlich im Sektionsbericht, daß das Querkolon ganz nahe der G. E.-Stelle mit der hinteren Magenwand verwachsen sei. (Siehe Skizze, Abb. 3.) Die gesuchte Durchtrittsstelle wurde daher immer vom stark gefüllten Ventrikel überlagert, was uns die Diagnose der vermuteten Gastro-Jejuno-Kolonfistel verunmöglichte. Letztere wurde erst durch die Autopsie gestellt. Aber schon die einfache, durch das Röntgenbild sicher diagnostizierte Magen-Kolonfistel genügte dem Chirurgen, um sich zu der nötigen Ope-

ration zu entschließen. Leider kam der Patient in einem derart schlechten Zustand auf die Klinik, daß an eine sofortige Operation nicht zu denken war. Er wurde diätetisch aufgefüttert, was recht gut gelang. Plötzlich erbrach er Stuhl und starb unter Erscheinungen von Herzinsuffizienz.

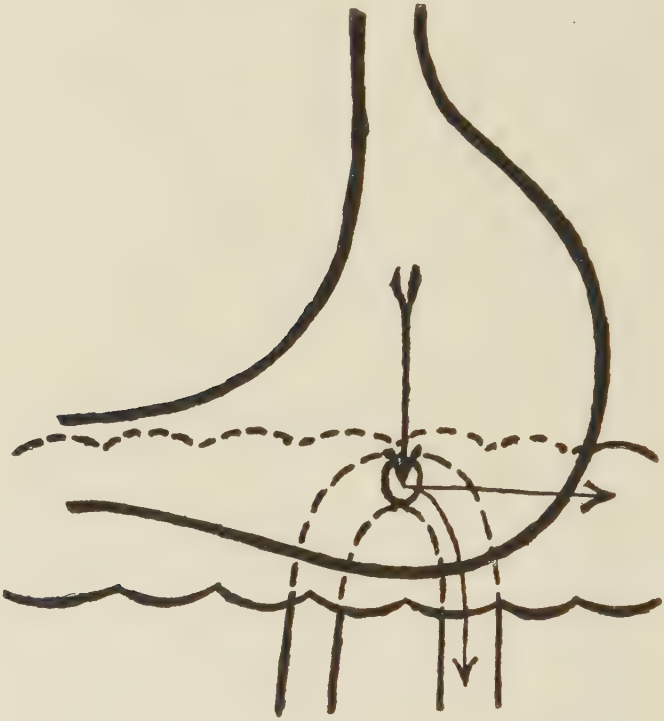

Abb 3.

Ob die bei unserem Patienten im Jahre 1922 aufgetretenen Symptome, wie Abmagerung und häufiges Erbrechen schon auf den Beginn der Fistel zurückzuführen sind, oder ob es bloße Ulkus-p. j.-Beschwerden waren, können wir nicht mit Sicherheit entscheiden. Nach *Reiser* wäre eher an das letztere zu denken. Er erklärt nämlich das häufige nichtfäkulente Erbrechen in Spasmen von Seiten der mit dem Ulkus behafteten Darmschlinge. Die Fistel würde sich nach ihm erst mit dem Momente zu bilden begonnen haben, wo wir hören, daß Patient über widerliches Aufstoßen und Uebelkeitsempfinden im Munde klagt.

Aber all diese Zeichen bewegten den Hausarzt noch nicht, den Patienten der Klinik zu überweisen, ein Beweis, daß er dieses Krankheitsbild gar nicht kannte oder nicht an dessen Möglichkeit dachte. Ja sogar der Klinik fiel es schwer, eine genaue Diagnose zu stellen. Erst das Röntgenbild vermochte das Rätsel zu lösen, und zwar schon bevor es zu Kotbrechen gekommen war. Einen ganz analogen Fall hat *Reiser* im Jahre 1925 beschrieben. Sein Patient klagte wohl wie der unserige über fäkulentriechendes Aufstoßen, hätte aber nie Kotbrechen noch Diarrhöen gehabt.

Fall 2. O. E., Bankbeamter, 50 Jahre alt, wurde im Jahre 1921 wegen Ulcus duodeni operiert. Die Operation bestand im Uebernähen der Ulkusnarbe und Anlegen einer Gastroenterostomia retrocolica post.

Schon ca. ein Jahr später traten wieder klemmende Schmerzen in der Magengegend auf, die sich nach dem Rücken hin zogen. Im September 1922 Spitalaufnahme. Zu den obigen Beschwerden traten jetzt noch Erbrechen und Gewichtsabnahme. Benzidinprobe im Stuhle negativ. Bis zum Jahre 1928 sind dann über diesen Patienten keinerlei anamnestische Angaben mehr zu erhalten. Jetzt finden wir ihn wieder in der Privatklinik von Prof. *Rütimeyer*, aus dessen Notizen wir entnehmen, daß die Spülflüssigkeit der am 9. Januar 1928 zum erstenmal unternommenen Magenspülung aashaft riechend sei. Keine Schmerzen. Appetit ordentlich. Viel Aufstoßen. Die Spülflüssigkeit einer erneuten Magenspülung sei nie klar geworden und war wiederum fäkulent riechend. Nie Blutbrechen.

Am 5. Januar 1928 ergab die erste Röntgenuntersuchung durch Prof. *Lüdin* sofort nach Einnahme der Kontrastmahlzeit im Stehen einen kleinen, quergestellten Magen, unterhalb der großen Kurvatur eine stark erweiterte Dünndarmschlinge, der Pylorus anscheinend durchgängig, das Duodenum gefüllt.

Die Röntgenaufnahme nach Einnahme liegend, *Abb. 4*, ergab einen querliegenden, gut gefüllten Magen; unterhalb der Anastomosenstelle einen querverlaufenden, breiten Schatten von der Form des Querkolons, daneben mehrere Dünndarmschlingen gefüllt.

Da dieses Bild mit größter Wahrscheinlichkeit für eine Gastro-Jejuno-Kolonfistel sprach, wurde am 11. Januar 1928 die Röntgenuntersuchung nach Bariumeinlauf angeschlossen, siehe *Abb. 5*.

Am 12. Januar schreibt Prof. *Lüdin* folgenden Brief an den behandelnden Arzt: „Die Röntgenaufnahme nach Bariumeinlauf bei Herrn E. hat meine Vermutung bestätigt, indem die Kontrastklysmaflüssigkeit direkt in den Magen gelangt, sodaß an der Diagnose einer Fistula gastrocolica nicht mehr gezweifelt werden kann. Irgend ein röntgenologisches Zeichen für Karzinom ist nicht zu finden."

Auf diesen Bericht hin erfolgte am 18. Januar 1928 die Operation. Abschrift des *Operationsberichtes:* „Mediane Laparotomie bis unterhalb des Nabels. Zwischen vorderer Bauchwand und Netz einige breite Adhäsionen, die gelöst werden. Nun gelingt der Zugang zum Magen, der samt Netz und Kolon eventriert wird. Pylorusgegend auffallend frei. Gallenblase wenig verwachsen, keine Steine. Leber etwas vergrößert. Der Magen ist ziemlich groß. Die Dünndarmschlinge, die mit breiter Anastomose mit dem Magen verbunden ist, ist auffallend beweglich und weit, das Kolon zieht über die Anastomosenstelle. Zwischen ihm, der Anastomose, dem Magen und dem Netz breite Adhärenzen, die scharf und stumpf gelöst werden, bis die Verhältnisse klar liegen. Die Verbindung



Abb. 4. Fall Nr. 2. Aufnahme nach Einnahme des Kontrastbreies, liegend.

zwischen Kolon und Anastomose ist eine relativ schmale, hier muß die Fistel liegen.

Nun wird die Jejunumschlinge unmittelbar an der Anastomose scharf durchtrennt. Die Anastomosenöffnung wird so frei und man kann mit behandschuhtem Finger sowohl in den Magen als unmittelbar neben dieser Oeffnung in den Dickdarm gelangen. Nun wird der Dickdarm in der adhärenten Partie vom Magen abgelöst. Dabei zeigt es sich, daß die Oeffnung im Darm doch bedeutend größer ist als vermutet wurde, d. h. für mehrere Finger durchgängig. Es muß deshalb das Kolon quer in seiner Ausdehnung von ca. 6—8 cm reseziert werden. Nun wird unter Abdichtung der verschiedenen Stümpfe die Jejunumschlinge wieder in die Magenöffnung isoperistaltisch eingenäht, was ohne Schwierigkeit und Spannung in typischer Weise in zwei Etagen vor sich geht. Dann wird das Kolon ebenfalls typisch in zwei Etagen wieder vernäht. Auch diese Naht macht keine Schwierigkeiten und keinerlei Spannung. Sie kann mit Netz noch gesichert werden. Verschluß des Mesokolonschlitzes mit

Abb. 5. Fall Nr. 2. Aufnahme nach Kontrasteinlauf.

einzelnen Katgutnähten. Reinigung des Operationsgebietes mit Kochsalztupfern. Bauchnaht: Peritoneum fortlaufend, z. T. mit der Faszie. Faszie mit Knopfnähten. Haut mit Klammern."

Als Nachsatz finden wir: „Es handelt sich also um eine Fistel zwischen Kolon und der Anastomose bei einer Gastroenterostomia retrocolica post., wahrscheinlich infolge eines Ulcus pepticum jejuni, in das Kolon."

Anhand des an das pathologische Institut Basel eingelieferten Darmstückes wird obige Diagnose bestätigt.

Siehe nachfolgende Abschrift des *Sektionsprotokolls*:

„Das Operationspräparat bestand aus mehreren Gewebsteilen: 1. Aus einem 5 cm langen, unaufgeschnittenen Stück Darmrohr, welches

eng zusammengezogen ist und starke Faltung aufweist. Die Falten münden in ein Loch der Wandung aus, dem an der Außenseite des Darmstückes ein anderes Stück Darmwand aufsitzt von etwa Zweifrankenstückgröße. Außer dieser Stelle der Fistula bimucosa ist keinerlei Defekt oder Geschwür nachweisbar. Die Fistel ist etwa von dem Kaliber eines Bleistiftes.

2. Fast dreieckiges Darmstück mit feinwarziger, grauer Schleimhaut ohne erkennbares Geschwür.

3. Zwei kleine, abgebundene Fettgewebs- oder Netzstückchen.

Die mikroskopische Untersuchung der Stücke ergibt folgendes:

Die Dünndarmschleimhaut ist richtig aufgebaut, zeigt keine Entzündung, keine Epithelmetaplasien und keine Wucherungen, insbesondere auch keine Defekte. An der früheren Nahtstelle erkennt man ein altes Fremdkörpergranulom mit Riesenzellen. Jenseits davon erscheint ein Stück, welches den Charakter von Pylorusschleimhaut oder von metaplastischer Magenschleimhaut hat. Das andere Stück zeigt ziemlich stark katarrhalisch veränderte Dickdarmschleimhaut und ist so geschnitten, daß man den Uebergang zum Dünndarm verfolgen kann. Hier ist eine stärkere chronische Entzündung vorhanden, aber ebenfalls kein Ulcus pepticum.

Diagnose: Stücke aus einer Fistula bimucosa zwischen Querkolon und Gastroenterostomie ohne Anzeichen eines Ulcus jejuni. Pylorusartige Metaplasie der Magenschleimhaut. Mäßige chronische Jejunitis und Dickdarmkatarrh."

Auch bei diesem Patienten sehen wir, daß die Diagnose Magen-Kolonfistel mittels des Röntgenbildes schon gestellt werden konnte, bevor es zu Kotbrechen gekommen war. Wiederum ein Beispiel, wie die klinischen Symptome den Arzt im Stiche lassen können.

Diesmal hat das Röntgenverfahren nach Einnahme stehend versagt, indem keine deutliche Füllung des Dickdarmes zu erkennen war. Da der abführende Jejunum-Schenkel stark gefüllt ist, muß es sich hier mit größter Wahrscheinlichkeit um eine Sturzentleerung des Magens durch die G. E.-Stelle gehandelt haben. Die hintere fisteltragende Kolonwand wurde dabei, wie auch *Jansson* betont, so stark an ihre Vordere gepreßt, daß ein Hindurchtreten der sehr rasch vorbeiströmenden Kontrastmasse durch die Oeffnung gar nicht möglich war. Diese Erklärung scheint umso wahrscheinlicher, da die Aufnahme sofort nach Einnahme stehend erfolgte, wobei der Druck der Bariummasse auf die G. E.-Stelle viel größer ist als in liegender Stellung. Ein Beweis hiefür liefert die Abb. 4. Hier sehen wir, wie nach Einnahme liegend das Querkolon sich sofort füllt. An die Möglichkeit einer sich kaudalwärts verschließenden ventilartigen Schleimhautfalte ist nicht zu denken, denn diese hätte sich auch nach Einnahme liegend nicht geöffnet. An der Diagnose Gastro-Kolonfistel konnte nun nicht mehr gezweifelt werden, denn auch Abb. 5 nach Bariumeinlauf zeigt uns einen direkten Uebergang der Kontrastmasse vom Kolon in den Magen. In Wirklichkeit war aber der Uebergang

doch kein direkter, denn wir lesen sowohl im Operationsbericht wie auch im Sektionsprotokoll, daß unmittelbar neben der G. E.-Stelle eine Fistel zwischen Querkolon und dem abführenden Jejunumschenkel bestand. Da Colon transversum direkt über die Gastroenterostomiestelle zog, war die Bildung eines Schaltstückes unmöglich und so konnte auch röntgenologisch keines zur Darstellung gebracht werden.

Ein weiterer Grund, warum diese zweifache Fistel auch durch das Röntgenbild nicht immer zur Anschauung kommt, liegt nach *Reiser* in einem rein technischen Fehler. Wird nämlich per os dem Magen zu viel Brei verabfolgt, so senkt sich derselbe so stark nach unten, daß das Verbindungsstück in Form des abführenden Schenkels zwischen Magen und Jejunum-Kolon-Fistel stark verkürzt oder sogar ganz überdeckt wird. Damit dieses Zwischenstück viel naturgetreuer zur Ansicht komme, verlangt er, daß man nur wenig Bariumbrei in den Magen gieße. Vergleichen wir die Röntgenbilder von Fall 2, so müssen wir uns auch sagen, daß nach Einnahme liegend die einzelnen Konturen viel besser zum Ausdruck kommen als nach Einnahme stehend.

Leider ist auch dieser Patient schon am Tage nach der Operation unter vorherigen Bauchschmerzen und Blutbrechen an einem Kollaps gestorben.

Fall 3. R. A., geb. 1895, wurde im Januar 1922 auf der chirurgischen Klinik Basel wegen eines perforierten Ulcus duodeni operiert. Das Ulcus wurde übernäht, mit Netz gedeckt und eine Gastroenterostomia retrocolica post. angelegt. Im Februar gleichen Jahres wurde Patient geheilt entlassen. Seither fühlte er sich immer wohl.

15. April 1931, Wiedereintritt auf die chirurgische Klinik, weil über Nacht Schmerzen links im Rücken auftraten. Da Patient immer eine unangenehme Erinnerung von der Perforation besaß, ist er schleunigst auf die chirurgische Klinik eingetreten. Er soll nichts Besonderes gegessen haben, auch keine großen Quantitäten.

Status vom 15. April 1931: Mittelgroßer magerer Mann von nicht ernstlich krankem Aussehen. Zunge leicht belegt, aber nicht trocken. Abdomen in Thoraxniveau. Die ganze Gegend des Magens und diejenige gegen den Nabel hin sind druckempfindlich. Zeichen von peritonealer Reizung fehlen. Keine défense, keine deutliche Muskelspannung und kein nachweisbarer Erguß im Abdomen. Gallenblasengegend: o. B. Nierengegend: o. B., keinerlei Anhaltspunkte für eine Pyelitis. Genitale: o. B. Rektaler Befund: o. B. Stuhl: Benzidinprobe +.

Ordination: Ruhe, Diät und Heizkissen.

Unter dieser konservativen Therapie verschwanden die Beschwerden, sodaß Patient am 31. April 1931 schmerzfrei nach Hause entlassen wurde mit den nötigen Diätvorschriften.

Am 31. August 1931 Wiedereintritt auf die chirurgische Klinik.

Patient hat in der letzten Zeit etwas abgenommen. Verdauung unregelmäßig; Erbrechen. Der Hausarzt bemerkt, daß im Magen fäkulenter Inhalt vorhanden war, daß der Magen sich sauber spülen ließ, daß aber anschließend wieder der gleiche Inhalt auftrat. Im Stuhl ge-

legentlich ganz schlecht verdauter Darminhalt. So wird die Diagnose auf Ulcus pepticum jejuni mit Durchbruch ins Colon transversum gestellt.

Am 2. und 8. September 1931 wurde diese Diagnose bei der Durchleuchtung und an Hand der Röntgenbilder (Abb. 6 und 7) bestätigt.

Abb. 6. Fall Nr. 3. Aufnahme nach Kontrasteinlauf.

Da der Allgemeinzustand des Patienten sich infolge obiger Diätbehandlung ordentlich gebessert hatte und kein Erbrechen mehr auftrat, wurde am 17. September 1931 zur Operation geschritten.

Operationsbericht vom 17. September 1931 (Prof. *Henschen*):

Lokalanästhesie der Bauchdecken, Perkainanästhesie der Bauchhöhle. Diese Anästhesie ist für die ganze Operation ausreichend. Es wird kein Narkotikum verabreicht.

Abb. 7. Fall Nr. 3. Aufnahme nach Einnahme des Kontrastbreies, liegend.

Obere mediane Laparotomie mit Exzision der alten Narbe. Kein Erguß. Abdomen fettarm, verhältnismäßig leicht übersichtlich, da wenig Verwachsungen bestehen. Es befindet sich kaudal von der alten G. E.-Stelle ein Ulcus pepticum jejuni, welches mit dem darüberliegenden Colon transversum verwachsen ist und in dasselbe perforiert ist, sodaß eine Kommunikation zwischen Magen, Jejunum und Querkolon besteht.

Radikaloperation: Resektion von Magen, Jejunum und Colon transversum; Gastroenterostomie; y-Anastomose des Jejunums. Kökostomie.

Beschreibung der Röntgenbilder.

Abb. 6 vom 2. September 1931 nach Bariumeinlauf.

Ampulla recti, Sigmoid und Colon descendens intensiv gefüllt. Vom äußersten Drittel links des Querkolons zieht eine ca. 2 querfingerbrei-

te Verbindungsbrücke zum Magen, durch welche der Kontrasteinlauf in dieses Organ übertritt. Der Magen ist teilweise gefüllt, zeigt deutliche Schleimhautfaltenbildung. Das Dünndarmpaket ist mit Ausnahme von zwei kleinen Dünndarmschlingen (links oben) frei von Kontrastmasse.

Abb. 7 vom 8. September 1931 sofort nach Einnahme liegend.

Magen klein. Von der Mitte der großen Kurvatur eine ca. 2 querfingerbreite Verbindungsbrücke zum Colon transversum, die dann als gut erkennbare Dünndarmschlinge bis zum linken Beckenschaufelrand weiter zieht. Das Colon transversum ist in seiner ganzen Ausdehnung stark verengt, es ist nirgends dem Magen überlagert. Oberer Teil des Colon descendens gut entfaltet und mit Brei gefüllt.

Den Röntgenbildern vorausgeschickt wurde bei diesem Fall eine *Durchleuchtung* und zwar, sowohl nach Eingabe der Bariumaufschwemmung per os, wie nach Bariumeinlauf. Sie hat den Vorteil, daß man den ununterbrochenen Strom der Kontrastflüssigkeit genau verfolgen kann. Ja sie kann sogar dort als Methode der Wahl gelten, wo die Fistelöffnung nur sehr eng ist oder im Moment der Röntgenaufnahme sich so stark kontrahiert, daß ein Hindurchtreten des Bariumbreies verunmöglicht wird.

Härtel hat gezeigt, daß die G. E.-Stelle periodisch arbeite und man daher bei bloßer Röntgenaufnahme ein event. vorhandenes Schaltstück nicht zu Gesicht bekomme. In unserem Falle sah man bei Kontrasteinlauf einen direkten Uebertritt der Kontrastflüssigkeit vom Querkolon in das Jejunum und von dort durch die G. E.-Stelle in den Magen. Umgekehrt nach Eingabe per os vom Magen durch die G. E.-Stelle ins Jejunum und von dort direkt ins Kolon.

Auch die Röntgenaufnahmen ergaben die entsprechenden Bilder. An der Diagnose G.-J.-K.-Fistel war nicht mehr zu zweifeln. Zum ersten Mal begegnen wir hier dem auch von *Aßmann, Jansson* und *Reiser* beschriebenen Schaltstück. Magen und Colon transversum sind in ihrer ganzen Ausdehnung deutlich voneinander getrennt. Nirgends ist eine An- oder Ueberlagerung der beiden Organe zu sehen. Die auf beiden Bildern sichtbare Verbindungsbrücke muß also dem abführenden Jejunumschenkel entsprechen, dessen unzweideutige Fortsetzung kaudalwärts uns auch Bild Nr. 7 vor Augen führt (siehe auch Zeichnung Abb. 8.)

Im übrigen ist die Fistel vollkommen unkompliziert, denn wir begegnen weder nach Bariumeinlauf noch nach Kontrastmahlzeit einem Weghindernis. Das Kontrollröntgenbild wurde mehr interessehalber angefertigt, umsomehr, da es der Allgemeinzustand des Patienten wohl erlaubte.

Sowohl der Patient selbst wie sein Hausarzt waren recht vorsichtig. Gleich nach dem Entdecken verdächtiger Symptome wurde er von letzterem der Klinik überwiesen, wo durch das Röntgenbild die genaue und sichere Diagnose auf Gastro-Jejuno-Kolon-



Abb. 8.

fistel gestellt wurde. Es ist meines Erachtens vollkommen unmöglich, diese zweifache Fistel aus den rein klinischen Symptomen diagnostizieren zu können, denn die gleichen Erscheinungen macht auch die bloße Gastro-Kolonfistel mit oder ohne G. E.

Schon nach zweiwöchentlicher diätetischer Vorbehandlung wurde zur Operation geschritten, die Patient gut überstand, sodaß er bald geheilt entlassen werden konnte. Sicher war der chirurgische Eingriff bei diesem Patienten nicht geringer als bei Fall 2 und 4. Günstiger Umstände halber kam er noch unter gutem Allgemeinzustand zur genauen Diagnosenstellung und baldiger Operation, was ihm das Leben gerettet hat.

Fall 4. H. H., Dr. chem., 49 Jahre alt, wurde im Jahre 1914 auf der chirurgischen Klinik Basel wegen Ulcus ventriculi operiert. Die Operation bestand in Gastroenterostomia retrocolica post. mit Durchtrennung der pars pylorica und Verschluß beider Stümpfe.

Schon am 30. Januar des folgenden Jahres schreibt der behandelnde Arzt an den Klinikvorsteher, daß er die vermehrten Schmerzen nach G. E. mit den reichlichen Magenblutungen auf einen zeitweise auftretenden Bridentorsionsileus oder auf ein sich neubildendes peptisches Jejunumgeschwür zurückführe. Das Röntgenbild zeigte im abführenden Darmteil eine verengte Stelle. Patient wurde nun am 16. Februar 1915 wieder auf die chirurgische Klinik aufgenommen.

Aus der Krankengeschichte entnehmen wir folgendes:

„Abdomen etwas aufgetrieben, Druckempfindlichkeit im Bereiche des Colon transversum und des Colon descendens. Nirgends eine Resistenz fühlbar. Röntgenbild ergibt normale Entleerungsverhältnisse des Magens. Auffallend ist die spastische Zusammenziehung des Querkolons, welches auf keinem Bild gefüllt anzutreffen ist und auch nicht durch hohe Einläufe noch nach Darreichung von Papaverin gefüllt werden kann."

Am 13. März 1915 Verlegung auf die medizinische Klinik.

Auszug aus der dortigen Krankengeschichte:

Anamnese: Vater an Magengeschwür gestorben. Patient kam schon 1908 wegen Ulcus ventriculi ins Spital Basel. Seit einiger Zeit wieder Abdominalschmerzen, am konstantesten im rechten Hypochondrium und in der Gegend der Flexura sigmoidea. Stuhl angeblich nie schwarz. Benzidinprobe konstant positiv. Appetit ziemlich gut. Abdomen etwas über Thoraxniveau, überall leicht gespannt. Operationsnarbe. Leichte Druckempfindlichkeit im rechten Hypochondrium. Keine Défense. Etwas stärkere Druckempfindlichkeit in der Gegend der Flexuren. Ileokökalgurren. Leber und Milz nicht vergrößert.

23. März 1915 Bariumeinlauf. Ampulla recti und Kolon gedehnt. Im Bereiche des Colon transversum eine ca. 5—6 cm lange Stelle stark verengt. Schmerzen 1—2 Stunden nach dem Abendessen oder vor dem Einschlafen. Gelegentlich wird Patient durch die Schmerzen geweckt. Durch 15 Tropfen Tinct. opii werden die Schmerzen kupiert. Stuhl weichknollig bis dünnflüssig oder grobknollig mit Spuren von Schleim. Patient wurde weiter mit Opium, Papaverin, Atropin, Wärmeapplikationen und Oeleinläufen behandelt.

Am 29. April 1915 mit der Diagnose: „Colitis subchronica" als gebessert entlassen.

Am 15. November 1915 Wiedereintritt auf die medizinische Klinik.

Anamnese: Nach dem Spitalaustritt fühlte sich Patient leidlich wohl, konnte arbeiten bis am 24. Oktober 1915. In der Nacht vom 24./25. Oktober wässeriger Stuhl und kurz darauf Erbrechen von Massen, die genau gleich aussahen wie Stuhl, auch von gleichem Geruch waren. Patient war an den folgenden Tagen sehr schwach und heruntergekommen, aber keine Schmerzen. In den Entleerungen mikroskopisch kein Blut sichtbar. Nach 2—3 Tagen erneutes Kotbrechen. Bei Magenspülungen soll der Arzt selbst geäußert haben: „Wo bleibt denn das viele Wasser?" Nach einigen Magenspülungen habe Patient selbst einige dünne fäkulente Massen bemerkt, die vom Arzt als Regurgitation von Darminhalt durch die Gastroenterostomie aufgefaßt wurde. Starke Abmagerung in der letzten Zeit. Täglich mehrere wässerige bis dünnbreiige Stühle. Diurese oft ganz sistiert. Appetit schlecht.

Status: Gesichtsfarbe blaß, leichter Stich ins gelbliche. Keine Oedeme. Zunge trocken, weißlicher Belag. Abdomen etwas aufgetrieben. Mediane Laparotomienarbe, in deren Mitte eine handtellergroße Faszienlücke. Beim Pressen faustgroße Vorwölbung. Kökum und Colon ascendens gebläht. Ileokökalgurren. Colon descendens etwas druckempfindlich. Abdomen überall luftkissenartig gespannt. Nirgends reflektorische Bauch-

deckenspannung. Im Epigastrium keine Druckempfindlichkeit. — Am 18. November 1915 enthält der Stuhl gut erhaltene Muskelfasern, Fett in vermehrter Menge. — Am 23. November 1915 Erbrechen von Massen, die sich von Stuhl in keiner Weise unterscheiden.

Röntgenbefund nach Anfertigung von Röntgenbildern im Röntgenologischen Institut Basel: Nach Kontrastmahlzeit sieht man sehr deutlich eine fistulöse Verbindung zwischen abführendem Jejunumschenkel der Gastroenterostomie und dem Colon transversum. Beim Bariumeinlauf füllt sich bald nachher der Magen.

Diagnose: Ulcus pepticum jejuni mit Perforation ins Colon transversum. Gastro-Jejuno-Kolonfistel.

Auf diese so genaue und sichere Röntgendiagnose hin erfolgte am 30. November 1915 die Operation.

Abschrift des *Operationsberichtes* der Chirurgischen Klinik:

Ausgedehnte Verwachsungen des Magens, des großen Netzes und des Kolons untereinander und mit der Bauchwand. Nach Lösung der Verwachsungen findet sich, wie diagnostiziert wurde, ein Ulkus des Jejunum mit Perforation ins Kolon. Das Kolon wird oben und unten von der Fistel durchtrennt. Die Operation bestand in Exzision des Jejunumgeschwüres mitsamt der angrenzenden Kolonpartie. Neue Einnähung des vorderen Jejunumumfanges in den Magen, Transversosigmoideostomie.

11 Stunden nach der Operation reagiert Patient mit großer Unruhe. Puls sehr klein und weich, 140 in der Minute. Trotz Pantopon, Koffein und intravenöser Strophanthininjektion erfolgt 5 Stunden später Exitus letalis.

Beschreibung der Röntgenbilder:

Abb. 9. Aufnahme vom 18. November 1915, sofort nach Einnahme des Kontrastbreies liegend.

Magen klein, Zähnung der großen Kurvatur; ungefähr von der Mitte der Curvatura major zieht ein bandartiger Streifen zuerst parallel zur Wirbelsäule nach unten und biegt ca. 4 cm unterhalb des Magens knieartig nach rechts unten ab. Von diesem Knie aus direkt nach links ein ca. bleistiftdicker Schatten zum Colon transversum. Querdarm überall gut vom Magen getrennt, in der Nähe der Einmündung des erwähnten bleistiftdicken Schattens eine spastische Einziehung im Querkolon.

Abb. 10. Aufnahme vom 25. November 1915, nach Kontrasteinlauf. Ampulla recti, Sigmoid, Colon descendens gefüllt. Das gefüllte Querkolon zeigt etwas links von der Wirbelsäule eine Schattenaussparung. Zu dieser Lücke zieht von der großen Kurvatur des Magens her ein wenig intensiver, kaum 2 Querfinger breiter Schatten. Der Magen deutlich mit Kontrastmasse gefüllt.

Chronologisch gesprochen wäre dies der erste Fall, da er aber in bezug auf sein pathologisch-anatomisches Verhalten sowohl von Fall 1 und 2 (Verwachsung des Querkolons mit dem Jejunumschenkel direkt über der G. E.-Stelle) wie von Fall 3 (Bildung eines Schaltstückes) etwas abweicht, habe ich ihn an den Schluß genommen. Es handelt sich nicht um ein gewöhnliches Schaltstück, wie uns Fall 3 vor Augen führt. Dort lagert sich Querkolon unmittelbar und kreuzweise über den abführenden Jejunumschenkel, hier erfolgt an dieser Stelle eine seitliche Nebeneinanderlagerung dieser beiden Darmpartien. Wie uns Abb. 9 und die Skizze Abb. 11 zeigen, weicht der Jejunumschenkel plötzlich knieartig nach

Abb. 9. Fall Nr. 4. Aufnahme nach Einnahme des Kontrastbreies, liegend.

rechts ab und verläuft dann eine Zeitlang parallel dem Querkolon. Von diesem Knie nach links zieht ein etwa bleistiftdicker, mit Kontrastmasse gefüllter Strang zum Querkolon. Wahrscheinlich handelt es sich hier um ein Traktionsdivertikel, ausgehend vom Ulcus p. j., das dann schließlich ins Querkolon durchbrach.

Auch *Kaufmann* beschreibt uns einen solchen Brückenkanal und vermutet dessen Bildung ebenfalls in einem von der abführenden Jejunumschlinge ausgehenden Traktionsdivertikel. Der Durchbruch muß hier plötzlich erfolgt sein, denn aus der Krankengeschichte entnehmen wir, daß die zwei Hauptsymptome

Abb. 10. Fall Nr. 4. Aufnahme nach Kontrasteinlauf.

(Kotbrechen und Entleerung häufiger dünner Stühle) auf einmal in der Nacht vom 24. auf den 25. Oktober aufgetreten sind. Aber trotzdem wurde von keiner Seite an die Möglichkeit einer G.-J.-K.-Fistel gedacht, ein Beweis, wie wenig dieses Krankheitsbild vor 16 Jahren noch bekannt war. Hier konnte man mittels des Röntgenbildes nicht bloß eine vorgeahnte klinische Diagnose bestätigen, wie dies erfreulicherweise oft heute schon der Fall ist, sondern



Abb. 11.

sie wurde per primam erst durch dieses gestellt. Ja noch mehr! Trotz mangelhafter Röntgentechnik konnte hier ein genauer pathologisch-anatomischer Befund erhoben werden. — Obwohl dieser Patient heute etwas früher dem Röntgenologen überliefert worden wäre, war der Termin vom Auftreten der ersten Symptome bis zur Operation verhältnismäßig kurz. Der letale Ausgang nach derselben ist mehr einer Herzinsuffizienz als dem operativen Eingriff zuzuschreiben.

Unter diesen 4 Fällen haben wir nun alle Vertreter, die in bezug auf örtliche Verwachsungsmöglichkeit zwischen Jejunumschenkel und Querdarm vorkommen können, nämlich:

1. zwei Fälle, wobei das Colon tranversum direkt über die G. E.-Stelle zieht und dort mit dem Jejunumschenkel verwächst. (Fall 1 und 2),

2. ein Fall, wobei das Colon transversum etwas kaudal von der G. E.-Stelle sich kreuzweise über den abführenden Jejunumschenkel lagert mit Bildung eines Schaltstückes (Fall 3),

3. ein Fall, wobei Colon transversum und Jejunumschenkel nebeneinander verlaufen und die Verbindung zwischen diesen bei-

den Darmpartien durch ein strangartiges Traktionsdivertikel bewerkstelligt wird. (Fall 4.)

Zum Unterschied der rein klinischen Symptome wollen wir hier die rein röntgenologischen Symptome dieser G.-J.-K.-Fistel zusammenfassen.

1. *Befund bei Durchleuchtung sofort nach Barium-Einnahme.*
   a) Ununterbrochener Strom vom Magen in den Dickdarm mit oder ohne sichtbarem Schaltstück,
   b) periodischer Durchtritt des Breies bei abwechslungsweisem Oeffnen und Schließen der Fistelöffnung.
2. *Befund bei Röntgenaufnahme nach Eingabe per os.*
   a) Sofortiger Durchtritt des Breies vom Magen in den Dickdarm mit oder ohne sichtbarem Schaltstück resp. Brückenkanal.
   b) Durchtritt erst nach Anwendung einer ganz dünnen Breiaufschwemmung bei enger Fistelöffnung.
   c) Rückläufiger Durchtritt des Breies vom gefüllten Kolon in den vorher leeren Magen nach ca. 24 Stunden. Vorhandensein einer nur oralwärts sich öffnenden Ventilklappe.
3. *Befund bei Röntgenaufnahme nach Holzknecht-Einlauf.*
   a) Sofortiger Uebergang des Breies vom Kolon in den Ventrikel.
   b) Uebergang erst nach Hochlagerung des Beckens auf dem Trochoskop. Auch hier mit oder ohne sichtbarem Schaltstück resp. Brückenkanal.

Warum nun unsere Fistel in dem einen Fall schon nach Jahresfrist, in den drei andern aber erst nach 8—9 Jahren im Anschluß an die G. E. aufgetreten war bezw. diagnostiziert wurde, wissen wir nicht. Der aus sämtlichen 40 Fällen errechnete Mittelwert liegt zwischen 5 und 6 Jahren. Der am frühesten aufgetretene Fall wurde von *Polya* nach 6 Monaten beobachtet. Der am spätesten zu verzeichnende Fall hat *Reiser* sogar erst nach 10 Jahren gesehen. Wahrscheinlich hängt es eben von der Natur des Geschwüres selbst ab, von seiner Tendenz mehr oder weniger rasch in die Tiefe zu greifen.

Die Tatsache, daß drei unserer Patienten vor, resp. kurz nach der Operation gestorben sind, ist kein Grund, die Hände einfach in den Schoß zu legen. Es handelte sich hier eben um Leute, deren Allgemeinzustand schon vor der Operation derart heruntergekommen war, daß an einem Aufkommen nach einem so schweren Eingriff ernstlich zu zweifeln war. Doch muß uns das erfreuliche Resultat von Fall 3 von neuem wieder anspornen, alles daran zu setzen, die Patienten möglichst frühzeitig dem Chirurgen zu über-

liefern, denn ihr Schicksal hängt sehr vom *Termin* der Operation ab. Schon eine Verspätung von wenigen Wochen kann bei so verheerenden Symptomen den Patienten das Leben kosten. Andererseits haben wir auch in der Literatur Beweise genug dafür, daß eine rechtzeitige Operation den Kranken das Leben rettete oder wenigstens ihren scheußlichen Zustand zu lindern vermochte. So gibt *Urrutia* an, daß nach seiner Statistik aus Spanien 19 Fälle operiert wurden, wovon nur 6 starben. Auch nach anderen Autoren soll die Mortalität nicht über 30% betragen, nach *Polya* sogar nur etwa 11%.

Nicht unwichtig bei der Operation ist aber auch die Art der Narkose, bezw. Umgehung derselben. Um die Gefahr für den sonst schon stark heruntergekommenen Patienten zu vermindern, operiert *Clairmont* so lang als möglich in Lokalanästhesie und schaltet nur zwischenhinein wieder die Chloroformnarkose ein. *Henschen* umging sogar jegliche Totalnarkose, indem er neben der Lokalanästhesie der Bauchdecken eine Percainanästhesie der Bauchhöhle vornahm.

Zur Verhütung neuer Ulzera und Fisteln gehört eine dauernde, ununterbrochene Ulkusdiät, sowie eine in jeder Beziehung geregelte Lebensweise. Auch sollte man den an Gastroenterostomie operierten Patienten einschärfen, sich bei wiederauftretenden Schmerzen oder Verdauungsstörungen dem Arzte sofort zu stellen. Noch besser wäre es, sie in gewissen Intervallen wieder zu einer Röntgenkontrolle kommen zu lassen, denn schon das der Fistel vorausgehende Ulcus pepticum jejuni gehört baldigst in chirurgische Hände.

Literatur.

Abbati P.: Das postoperative Ulcus pepticum jejuni im Röntgenbild. Radiolog. Med. 1927, p. 575. — *Aßmann-Payr:* Medizinische Gesellschaft in Leipzig vom 25. Juli 1914. M. m. W. 1914, p. 1716. — *Balizeaux:* Fistulae jejunales et gastrocolicae durch perforiertes Ulkus infolge einer G. E. Thèse pour le doctorat en médecine 1913. — *Bergmann v.:* a) Handbuch der Inneren Medizin von v. Bergmann und Stähelin. Kapitel Verdauungskrankheiten. b) Das spasmogene Ulcus pepticum. M. m. W. — *Borszeky:* Beitr. z. klin. Chir., Bd. 57, p. 86. — *Büttner H.:* Magen-Kolon und Jejunum-Kolonfistel nach G. E. Dissertation Halle Oktober 1913. — *Cackowic v.:* a) Ueber die Entstehung des runden Geschwüres des Jejunums nach G. E. W. kl. W. 1915. b) Zbl. f. Chir. 1904, p. 52. — *Clairmont-Hadjipetros:* Die Operation der M. C. F. nach G. E. M. m. W. 1918, p. 1067. — *Czerny v.:* Beitr. z. klin. Chir., Bd. 39, p. 38. — *Eiselberg v.:* a) Zur chirurgischen Therapie des Ulcus ventriculi. Grenzgeb. d. Med. u. Chir. 1909, Bd. 20, p. 342. b) I. Kongreß der internat. Chir., Brüssel 1905, p. 226. — *Elsner Hans:* Eine Dauerheilung einer Fistula gastrocolica. M. m. W. 1903, p. 1386. — *Faber Knud:* Die Krankheiten des Magens und Darmes. 1924. — *Fahr:* Demonstration im ärztlichen Verein in Hamburg vom 21. Oktober 1919. M. m. W. 1919, p. 1304. — *Falta:* Protokoll der Aerzte-Gesellschaft Wien, 8. November 1907. W. kl. W.

1907, Nr. 46, p. 1451. — *Faulhaber:* Die Röntgendiagnostik der Magen-Darmerkrankungen 1916. — *Florschütz:* Ulcus pepticum jejuni nach G. E. mit Perforation ins Colon transversum. Referat im Zbl. f. Chir. 1909, p. 1743. — *Freud:* Zur Röntgenuntersuchung des Ulcus pepticum jejuni nach G. E., Magen-Jejunum-Kolonfistel auf Ulkusbasis. B. kl. W. 1918. — *Gosset:* a) Revue de la Chirurgie 1906, Bd. 33 p. 54. b) Traitement de l'ulcère peptique postopératoire. 40. Congrès français de Chirurgie 1931. — *Haberer v.:* Zur Radikaloperation des Ulcus pepticum jejuni postop. Langenbecks Arch. 101, p. 669. — *Haenisch F.:* Ueber Ulcus pepticum jejuni u. Magen-Jejunum-Kolonfistel. Aerztl. Verein in Hamburg 1926. — *Herczel:* I. Kongreß der internat. Chirurgie, Brüssel 1905, p. 350. — *Hertel E.:* Die Fehlerquellen der G. E. 1927. — *Hilgenreiner:* Die erworbenen Fisteln des Magen-Darmkanals. Zbl. f. d. Grenzgeb. d. Med. u. Chir. 1912, p. 364. — *Jansson G.:* Fistula gastrocolica. Acta radiologica, Bd. IX, Heft 1. — *Kaufmann:* Peptisches Geschwür nach G. E. Grenzgeb. d. Med. u. Chir. 1905. — *Kohlmann G.:* Ueber die Magen-Kolon, bezw. Magen-Jejunum-Kolonfistel und die gedeckte Darmperforation. Mitteilung aus dem Grenzgeb. d. Chir. u. Med., Bd. 38, 1925. — *Kümmell:* Ulcus pepticum jejuni nach G. E. Vereinigung norddeutscher Chirurgen. Zbl. f. Chir. 1920, Nr. 10, p. 223. — *Lieblein:* Das Ulcus pepticum jejuni und Ulcus gastrojejunale nach G. E. Zbl. f. Grenzgeb. d. Med. u. Chir. 1915, p. 64. — *Lion* und *Moreau:* La fistule jéjuni-colique par ulcère peptique de jéjunum à la suite de la gastro-entérostomie. Ref. Zbl. f. Chir. 1909, p. 1562. — *Palugyay J.:* Zur Röntgendiagnose des Ulcus pepticum jejuni. D. Zschr. f. Chir. 1923, Bd. 181, p. 203. — *Polya:* Jejunum-Kolon und Magen-Kolonfistel nach G. E. D. Zschr. f. Chir. 1913. — *Reiser:* Demonstration einer Magen-Jejunum-Kolonfistel. Fortschr. d. Röntgenstr., Bd. 33 u. 35. — *Schönenberger:* Die nach Gastro-Enterostomie entstandene Magen-Jejunum-Kolonfistel. Inauguraldissertation 1920, Zürich. — *Schwarz E.:* Perforation des Ulcus pepticum jejuni nach G. E. D. Zschr. f. Chir. 1925. — *Stierlin:* Das Röntgenverfahren im Dienst der Pathologie und Therapie des Magen-Darmkanales. 29. Kongreß für Innere Medizin 1912. — *Strauß H.:* Diagnostik und Therapie der Fistula gastrocolica. Fortschr. d. Röntgenstr. 1926, p. 53. — *Urrutia:* a) Das Ulcus pepticum jejuni nach Magenoperationen in Spanien. Arch. f. Verdauungskr., Bd. 40, Nr. 27. b) Ein neuer Fall von Fistula jejuno-colica nach G. E. Revista clinica de Madrid, Bd. 9, Nr. 10. Ref. Zbl. f. d. ges. Chir. 1913. — *Wittkowsky Curt:* Zum Röntgenbild der Magen-Kolonfistel. Arch. f. Verdauungskr., Bd. 36 u. 37.